asia medical specialists
亞 洲 專 科 醫 生

ISO 9001:2015
FS 550968

足踝受伤后之持续足踝不稳定

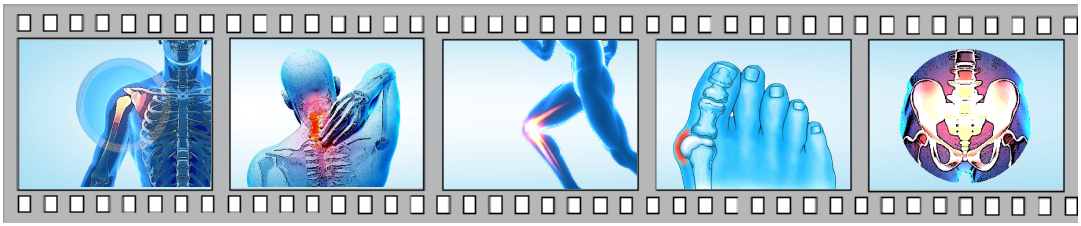

摘要

足踝不稳定是在足踝扭伤后常见的问题。由于足踝扭伤很普遍及大部分情况下是轻微的受伤，患者和医护人员可能会忽略了严重足踝韧带受损的严重性，以为「只是扭伤」便让患者离开。通常在检查时，不稳定性大多是不太明显，而且X光也显示正常。因此，需要有仔细的检查，及以特殊定位和应力的 X光及磁力共振扫描来揭示整个问题。现代的微创韧带修复或重建技术、软骨损伤治疗和去除撞击的骨及软组织治疗成效甚佳。被忽视的足踝不稳定是最常见导致足踝关节炎的原因，需要足踝融合或置换来医治。

足踝受伤是最常见的运动创伤之一，多个医学研究显示在不同运动中的发生率为11.2至20.8%[3]。

足踝受伤可简单地分为软组织（韧带/关节囊）受损；骨损伤（骨折/挫伤）；或是混合类型。

足踝的软组织受损（足踝扭伤）比骨损伤更常见（81.3%对10.4%）[4]。在美国[2]，估计每年有660,000宗足踝扭伤（每一千人有2.15宗）；在英国[6]，估计每年有302,000宗新增个案，其中42,000宗属严重扭伤。

足踝受损后，有两种常见的慢性疼痛和残疾来源： **踝关节长期不稳**及**踝关节撞击**。

幸好的是，大多数足踝扭伤可在保守治疗后（例如R.I.C.E.急救疗法、物理治疗等）可得以癒合，亦不会出现持续性疼痛或慢性残疾[1,5]。然而，有二至四成的足踝扭伤会发展成慢性不稳定，而其中再受伤率高达八成。这些慢性足踝不稳患者可能需要进行修复，增建或重建韧带。

持续的足踝不稳定

受伤后形成慢性足踝关节疼痛的一个常见原因是足踝不稳定。慢性足踝不稳定是指足踝会重复地或周期性地扭伤而引致不稳定。

- 病史
  - 典型的内侧足踝扭伤病史
  - 无法跑步时突然转弯

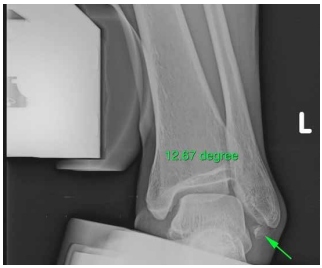

图1. 绿色箭咀指出因慢性足踝不稳定而引致该处有游离体，足踝倾斜了12.67度。

人们通常有以下症状：

- 疼痛
  - 多在外侧（足踝外侧），可能放射至内踝（足踝内侧）
- 僵硬、肿胀、 乏力
- 因活动导致情况恶化
  - 爬楼梯 ／ 长时间站立 ／ 步行

身体检查

- 前向抽拉测试显示韧带松弛（测试前距腓韧带）
- 距骨倾斜测试显示韧带松弛（测试跟腓韧带）
- 前关节线疼痛
- 外踝周围肿胀和压痛，且有腓骨肌腱炎，足踝在抵抗侧向内时感到无力和疼痛

检查

- X光[9]：特殊的韧带受压时（我们使用「Telos」装置）可显示出在正常X光所未能见到的不稳定性 （图 1-2）
- 磁力共振扫描[9]可评估韧带和其他相关病理（图 3）

当足踝非常不稳定且保守治疗失败时，需要进行手术。关节镜韧带修复/重建术是恢复踝关节稳定的首选[10-15]。

关节镜手术比开放式手术的好处是：1）手术后较少并发症，2）更快痊癒。

研究[8]也显示有几种跟慢性足踝不稳定有关的关节内疾病（图 4），如果不及时治疗，将影响韧带修复/重建手术的结果。

滑膜炎/软组织撞击	86.2%
软骨/骨软骨损伤	37.9%
前胫骨末梢骨质增生	26.4%
游离体	8%
胫腓末梢韧带损伤	6.9%

图 4 跟慢性足踝不稳定有关的关节内疾病

图 1 (a & b) 受压时的X光可见到不稳定的足踝

图 1a 正常足踝

图 1b 当足踝受压时，关节会扩张

图 2 (a & b) 侧视图显示当足踝受压时，足踝变得不稳定

图 2a 正常侧向足踝X光

图 2b 前向移位1.294cm

图 3 (a & b) 磁力共振扫描清楚显示前距腓韧带破裂

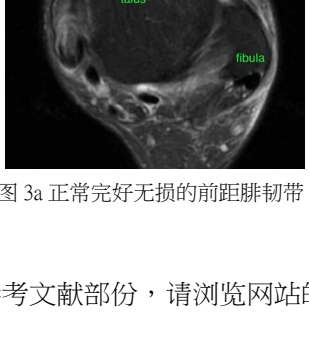

图 3a 正常完好无损的前距腓韧带

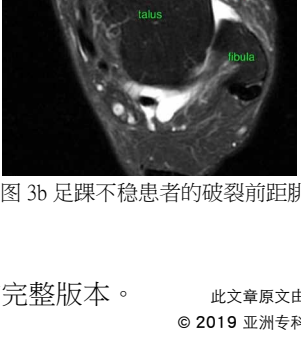

图 3b 足踝不稳患者的破裂前距腓韧带

参考文献

有关本文章的参考文献部份，请浏览网站的完整版本。

此文章原文由亚洲专科医生以英文撰写

© 2019 亚洲专科医生有限公司，版权所有

香港中环皇后大道中 29 号华人行 8 楼 电话 + 852 2521 6830 传真 + 852 2521 6831
九龙尖沙咀广东道 5 号海洋中心 1210 室 电话 + 852 3420 6666 传真 + 852 2521 6831
www.asiamedicalspecialists.hk info@asiamedical.hk

20191022